

УДК [597-14:597.563]:639.372.33

ДИНАМИКА МИКРОСТРУКТУРНЫХ ИЗМЕНЕНИЙ ПЕЧЕНИ И ГОНАД СТЕРЛЯДИ (*Acipenser ruthenus*) В УСЛОВИЯХ ЗАМКНУТОГО ВОДОСНАБЖЕНИЯ

Козий А.М. – аспирант

Шерман И.М. – д. с.-х. наук, профессор

ГВУЗ «Херсонский государственный аграрный университет»

Изучена динамика микроструктурных изменений печени и гонад пятилетних особей стерляди. Показана синхронность функционирования пищеварительной железы и репродуктивных органов. Определена видовая специфика цитологических процессов. Доказано, что физиологическая регенерация гонад в цикле развития отражается на морфологии печени. Полученные данные могут быть использованы для проведения контроля качества половых продуктов в условиях рыбоводных предприятий.

Ключевые слова: стерлядь, печень, гонады, микроструктура, стадия зрелости.

Постановка проблемы. Условия замкнутого водоснабжения являют собой среду обитания с относительно стабилизированными параметрами. Как показывает сложившаяся практика, в незначительной мере меняющиеся гидрологические и гидрохимические показатели воды существенно нивелируют адаптационные возможности объектов аквакультуры. Тем не менее, даже в стабилизированной среде обитания адаптация рыб в той или иной мере всё же проявляется, что в меньшей степени выражается на организменном уровне, однако фиксируется в границах клеточных и тканевых структур. Если учесть, что роль печени в биохимических трансформациях трофических составляющих организма неоспорима, детальный микроанатомический анализ органа способствует углублённому осмыслению взаимосвязи структурной организации и сезонной направленности цитологических процессов в репродуктивной системе, что востребовано в практике рыбоводных предприятий.

Анализ последних исследований и публикаций. Как известно, печень рыб представляет собой полифункциональный орган, осуществляющий в организме функцию депонента макроэргического материала для успешного развития овоцитов. В этой связи при изучении паренхимы органа у различных представителей гидробионтов животного происхождения было установлено, что активизация вителлогенеза в

яйцеклетках провоцируется повышением уровня гормонального фона, что сопряжено с физиологической активностью печени и носит сезонный характер [2]. Выявлено также, что жировая аккумуляция в гепатоцитах вызывает зональное смещение функций в виде ингибирования секреции жёлчи и депонирования гликогена [17]. У отдельных видов рыб Каспийского бассейна депонирование гликогена в печени сопровождается увеличением массы особей при осеннем снижении температуры воды до 10–14 °С; весной, при повышении температуры воды [8]. Разнообразным сторонам трансформирования энергетического потока в печени и её физиологической регенерации посвящены также исследования, выполненные на рыбах различных водоёмов и экологических групп [1; 3; 5; 11; 16].

Электронно-микроскопическими исследованиями было установлено, что в терминальной стадии вителлогенеза в области кариолеммы гепатоцита локально концентрируется большая масса рибосом, что указывает на возросшую потребность овоцитов в белке [9]. Изучение динамики сезонных колебаний структуры печени *Abramis brama* позволило установить, что в печени морской камбалы в период созревания гонад происходят изменения относительных объёмов и линейных размеров клеток [13]. Очевидно, что существует взаимосвязь между цитологическими изменениями показателей клеток печени и генеративным циклом в гонадах. В подтверждение правомерности данного суждения было показано, что в предшествующий нересту период гепатосоматический индекс имеет один максимум, в то время как в преднерестовый он удерживается примерно на одинаковом уровне [12].

Рядом исследователей была отмечена специфическая реакция печени на изменения гидрологического и гидрохимического фонов воды [6; 10]. Это обстоятельство позволяет отнести орган к своеобразным биоиндикаторам акваторий. Вместе с тем, учитывая факт разноплановости работ, проведенных в направлении природных акваторий, следует отметить, что в отношении рыб в искусственных условиях содержания имеется информационный пробел. Становится очевидным, что изучение динамики микроструктурной организации печени и физиологической регенерации гонад ценных объектов аквакультуры имеет определённый интерес и представляет практическую значимость.

Постановка задания и методы исследования. Исследования были проведены в течение марта–августа, октября–ноября 2018 г. на половозрелых самках стерляди в условиях замкнутого водоснабжения (УЗВ) рыбоводного предприятия «Оазис-Бисан» с учётом оптималь-

ности показателей гидроцикла и достаточности кормовой базы. Обоснованность данного подхода в схеме исследований состоит в сходстве режима кормления рыб в августе, сентябре и октябре, что определяет невыразительность динамики микроструктурных изменений органов и тканей при стабильных показателях условий содержания. С целью получения достоверных результатов отбирались особи одной возрастной группы (5 лет). Всего было исследовано 18 рыб. Гистологические исследования образцов печени и гонад были проведены на базе проблемной научно-исследовательской лаборатории оптимизации использования водных биоресурсов рыбохозяйственно-экологического факультета ГВУЗа «Херсонский ГАУ». Камеральную обработку гистологических проб осуществляли при помощи разработанного специального оборудования и комбинированной заливки тканей гидробионтов [7]. Функциональное состояние паренхимы печени определялось путём подсчёта количества ядер в различных зонах органа ($S = 7000 \text{ мк}^2$), измерения диаметров ядер гепатоцитов (50 измерений по каждой особи), вычисления величин ЯЦО (константы Гертвига), а также по изменению показателей диаметров билиарных протоков и печёночных вен. Гонадосоматический (ГСИ) и гепатосоматический (ГПСИ) индексы определяли непосредственно после уоя рыб с последующим их анатомированием. О содержании гликогена в печёночных клетках судили по дисперсии в цитоплазме оптически пустых вакуолей разного калибра. Общие морфометрические исследования гистологического материала выполнены при помощи оптического оборудования «E. Leitz diaplan Wetzlar». Освещение микропрепаратов производилось галогеновым осветителем «Linvatec-2» (мощность 10–240 Вт). Дополнительное контрастирование гистопрепаратов осуществлялось с помощью мультиформных фильтров ГПМ-2,5* и ФГПМ-2,5*.

Микроснимки выполнены камерой «Nikon F-70» с применением бинокулярной насадки 1,6^x и компьютерного определителя экспозиции съемки «Minolta-EK». Корректирующая обработка полученных микроснимков была проведена с помощью компьютерных программ «Adobe Photochop CS 2», «Microsoft Office Picture Manager», «FS Viewer». Полученные результаты обрабатывали методом вариационной статистики с использованием пакета прикладных программ «Microsoft Excel» с акцентированием внимания на ошибки средних величин [4].

Результаты исследований. Наблюдения показали, что после зимовки при сбалансированном кормлении и достаточной мере обогащения воды кислородом печень и гонады исследуемых особей

проявляют динамичность своего развития. Основные морфометрические показатели самок стерляди отображены в таблице 1.

Таблица 1. Динамика морфометрических показателей самок стерляди в весенне-летний и осенний периоды. $M \pm n$, $n=5$

Время наблюдений	Масса тела, г	Длина тела, см	Стадии зрелости гонад	Масса гонад, г	Масса печени, г	ГПСИ, %	ГСИ, %
Март	2485,1±22,8	47,6±8,0	I-II	347,9±16,1	118,5±0,04	6,17	18,13
Апрель	2597,4±24,4	49,2±7,71	I-II	363,6±17,8	147,4±0,06*	7,42	18,30
Май	2710,3±25,1	50,4±8,8	II	379,4±17,0	159,2±0,07**	7,68	18,31
Июнь	2927,9±23,9	52,2±8,9	II-III	409,9±18,1*	135,7±0,06*	5,94	17,95
Июль-август	3241,4±25,8*	52,8±9,3	III	453,7±17,9**	111,2±0,05	4,31	17,60
Октябрь-ноябрь	3495,8±26,1**	53,4±8,6*	III-IV	489,4±18,4**	114,8±0,08	4,11	17,53

Примечание: * $P < 0,05$; ** $P < 0,01$.

Согласно данным таблицы 1, средняя масса тела рыб колебалась от 2485,1±22,8±22,8 до 3495,8±26,1 г. При среднем весе 407,3±17,2 г репродуктивные органы хорошо сформированы, ГСИ в среднем составил 17,97%.

Следует отметить, что печень рыб в описываемый промежуток времени имеет насыщенную серо-коричневую окраску, ГПСИ составил 5,3%.

На гистологических препаратах отчетливо заметно, что гепатоциты сгруппированы в балки неправильной формы, местами расходящиеся радиально. Капиллярная сеть представлена типичными синусоидами (рис. 1).

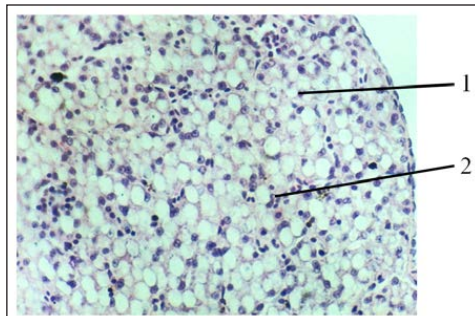


Рис. 1. Паренхима печени стерляди

1 – гепатоцит; 2 – синусоид.

Гематоксилин Эрлиха, фукселлин Харта (в модификации).

Корректирующий фильтр ФГПМ-2,5*. 150 \times .

Как видно из представленного рисунка, клетки в балках имеют плотное расположение. Они отличаются достаточно чёткими контурами, хорошо различимой нуклеолой, сферической, реже – правильной эллиптической формой ядра. Периферические участки кариоплазмы содержат резко базофильные глыбки хроматина. На фоне гиперхроматично окрашенной цитоплазмы в виде оптических пустот прослеживается множество вакуолей различного диаметра.

Детально проведенные светооптические наблюдения гепатоцитов позволили установить кариометрические особенности печени самок стерляди в процессе созревания гонад (табл. 2).

Таблица 2. Динамика кариометрических показателей печени самок стерляди

Время наблюдений	Линейные размеры гепатоцитов, мк		Площадь, S, мк ²			ЯЦО	К-во ядер на контрольной площади, ед.
	АхВ _{клетки}	АхВ _{ядра}	клетки	ядра	цитоплазмы		
Март	4,7x5,2	2,0x2,1	24,44	4,20	20,24	0,21	60
Апрель	4,9x5,4	2,2x2,2	26,46	4,84	21,62	0,22	65
Май	5,3x5,2	2,5x2,6	27,56	6,50	21,06	0,30	68
Июнь	4,7x4,4	2,2x2,2	20,68	4,84	15,84	0,30	61
Июль-август	4,5x4,4	1,8,x1,9	19,87	3,40	16,47	0,20	59
Октябрь-ноябрь	4,5x4,7	2,0x1,8	21,31	3,59	17,72	0,20	62

Судя по данным таблицы 2, в апреле, мае и июне размеры ядра гепатоцитов достигают максимальных значений – 4,84; 6,50; 4,84 мк. В этот же период в сторону большего сдвига изменяется ЯЦО – 0,22; 0,30; 0,30 соответственно. Наибольший пик нахождения на контрольной площади ядер зафиксирован в мае – 68 единиц.

Состояние васкулярной системы органа в полной мере позволяет судить о степени функционирования последнего (рис. 2).

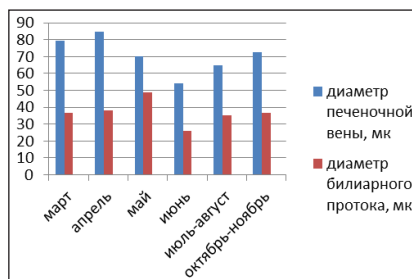


Рис. 2. Размеры просветов магистральных сосудов васкулярного русла печени самок стерляди

Судя по размерам просветов центральных вен и крупных билиарных протоков (78 и 37 мк), состояние органа оценивается как функционально активное.

Наблюдения показывают, что гонады рыб в марте и апреле имеют вид тонких тяжей. Соответствующая гистологическая картина показана на рисунке 3.

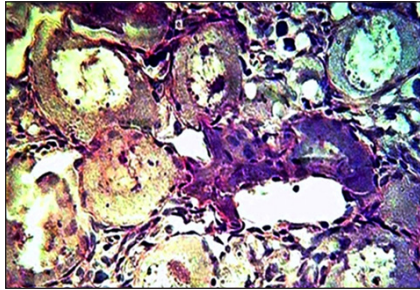


Рис. 3. Яичник стерляди на II стадии зрелости. Март–апрель. Гематоксилин Эрлиха, фукселин Харта (в модификации). Корректирующий фильтр ФГПМ-2,5*. Иммерсия, 700^x

Как видно из рисунка 3, в этот период проходит процесс активного деления овогоний. Печень отличается несколько пониженным тургором, имеет серый цвет, что является свидетельством слабой гемодинамики (рис. 4).

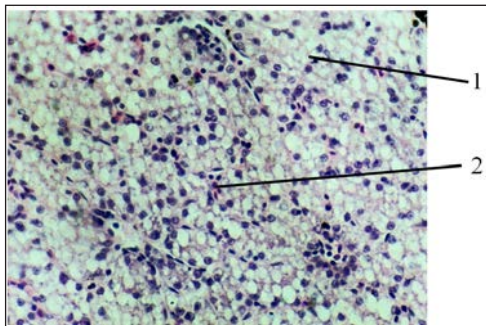


Рис. 4. Паренхима печени стерляди. Март–апрель. 1 – гепатоцит; 2 – синусоид. Гематоксилин Эрлиха, фукселин Харта (в модификации). Корректирующий фильтр ГПМ-2,5*. Иммерсия, 120^x

Цитоплазма гепатоцитов в конце апреля активна, оптические пустоты в клетках присутствуют, однако их размеры несколько меньше.

Цитоморфологические исследования позволили установить, что среднее значение площади гепатоцитов в мае на 3,02 мк выше, чем в марте. Законо-

мерно, что площадь ядра увеличилась на 2,30 мк. Количество ядер на контрольной площади увеличилось на 11,3%, что объяснимо возросшей синтетической активностью органа ввиду подготовки к вителлогенезу (см. табл. 2).

Во второй половине лета (июль–август) гонады у самок находились на III стадии зрелости, ГСИ при этом был низкий (1,1%) (рис. 5).

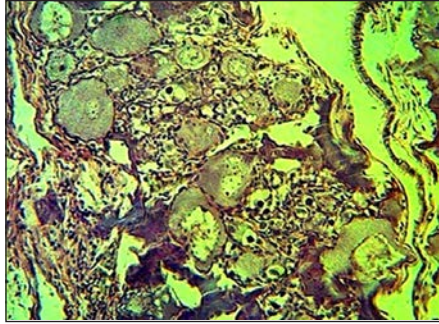


Рис. 5. Яичник стерляди в III стадии зрелости. Июль–август. Гематоксилин Эрлиха, фукселин Харта (в модификации). Корректирующий фильтр ФГПМ-2,5*. 200^x

На рисунке видно, что в овоцитах происходит отложение желтка, что сопровождается повышением массы гонад (на 105,8 г) и соответствующим небольшим понижением массы печени (7,3 г) по сравнению с летними показателями. ГПСИ при этом составляет 4,31%.

Сравнимо с июньским периодом, печень исследуемых рыб потеряла 8% веса. На микроуровне на контрольной площади (59 единиц) фиксируется уменьшение числа ядер (рис. 6).

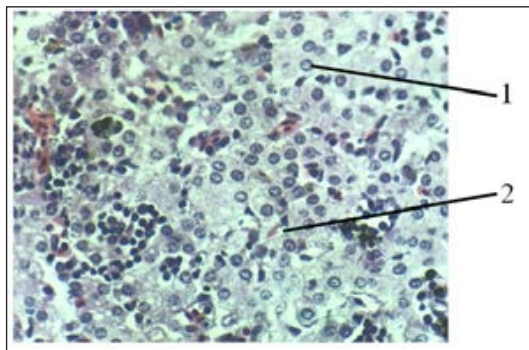


Рис. 6. Паренхима печени стерляди. Июль–август. 1 – гепатоцит; 2 – синусоид. Гематоксилин Эрлиха, фукселин Харта (в модификации). Корректирующий фильтр ГПМ-2,5*. 200^x

Отчётливо видно, что гепатоциты приобретают округлые очертания, в цитоплазме отсутствуют оптические пустоты. По всей видимости, депонированный в печени за летний период жир у стерляди (как необходимый энергетический материал для зимовки) подвергается физиологическому реверсу в мышцы и в околобрыжжеечную область. Число ядер на контрольной площади уменьшено (59 единиц), гепатоциты и их ядра также уменьшились в размерах, что демонстрирует своеобразное истощение на фоне увеличения расхода гликогена с дальнейшим использованием его составляющих в процессе трофоплазматического роста овоцитов.

С середины ноября гонады всех исследованных рыб находились на IV стадии зрелости. Овоплазма икринок отличается обилием гранул желтка (рис. 7).




Рис. 7. Включения желтка в овоците стерляди на IV стадии зрелости. Ноябрь. Гематоксилин Эрлиха, фукселин Харта (в модификации). 300^х

Указанное на рисунке состояние овоцитов определяет возможность подготовки репродуктивной системы к гипофизарным инъекциям.

Печень стерляди в данный период оставалась в функционально активном состоянии. Значение ГПСИ составляет при этом 4,11% (рис. 8).

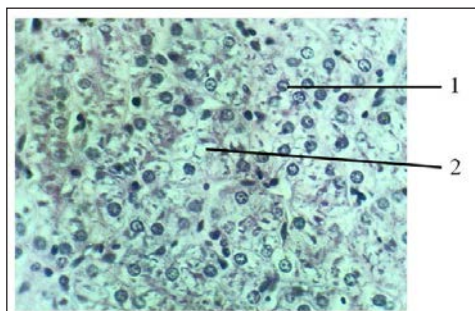


Рис. 8. Паренхима печени стерляди. Ноябрь. 1 – гепатоцит; 2 – синусоид. Гематоксилин Эрлиха, фукселин Харта (в модификации). Корректирующий фильтр ФГПМ-2,5^х. 300^х

Расположение гепатоцитов отличается компактностью, в цитоплазме вновь присутствуют различной величины оптические пустоты. Количество ядер на контрольной площади по сравнению с данными марта месяца несколько увеличилось (на 10%), что проявляется вследствие компактного расположения гепатоцитов при уменьшении их линейных размеров.

Подводя итог вышесказанному, можно заключить, что у самок стерляди в условиях УЗВ в периоды вителлогенеза и трофоплазматического роста на микроуровне фиксируются признаки усиления функциональной активности печени, что происходит при непосредственном влиянии стероидов яичника [2]. Известное суждение относительно угнетения жировыми включениями функционирования ядра [15] настоящими исследованиями не было подтверждено, поскольку именно в преднерестовый период гепатоциты имели оптимальные цитоморфологические характеристики.

Выводы из исследования и перспективы дальнейшего развития в этом направлении. Гистологическая картина печени стерляди является отображением специфики физиологии и сезонного характера функционирования гонад. Прослеживается синхронность в функциональной активности пищеварительной железы и репродуктивных органов. Для печени данного вида характерно накопление жировых включений в гепатоцитах в преднерестовый период и их отсутствие в летний сезон. В перспективе полученные результаты количественных гистологических исследований паренхимы печени стерляди могут быть использованы в ихтиологической и рыбоводной практике с целью контроля за протеканием стадий зрелости и получения овулированной пищевой икры. В конечном итоге, повышение эффективности работ в данном направлении на основе совершенствования технологических и организационных методов служит предпосылкой для насыщения потребительского рынка икорной продукцией.

ДИНАМІКА МІКРОСТРУКТУРНИХ ЗМІН ПЕЧІНКИ І ГОНАД СТЕРЛЯДІ (*Acipenser ruthenus*) В УМОВАХ ЗАМКНЕНОГО ВОДОПОСТАЧАННЯ

Козій О.М. – аспірант

Шерман І.М. – д. с.-г. наук, професор

ДВНЗ «Херсонський державний аграрний університет»

Вивчено динаміку мікроструктурних змін печінки й гонад п'ятирічних особин стерляді. Показана синхронність функціонування травної залози й репродуктивних органів. Визначена видова специфіка цитологічних процесів. Доведено, що фізіологічна регенерація гонад у циклі розвитку відбивається на морфології печінки. Отримані дані можуть бути використані для проведення контролю якості статевих продуктів в умовах рыбоводних підприємств.

Ключові слова: стерлядь, печінка, гонади, мікроструктура, стадія зрілості.

THE DYNAMICS OF MICROSTRUCTURAL CHANGES IN THE LIVER AND THE GONADS IN *Acipenser ruthenus* IN CONDITIONS OF CLOSED WATER SUPPLY

Koziy O.M. – Postgraduate Student

*Sherman I.M. – Doctor of Agricultural Sciences, Professor
Kherson State Agrarian University*

The dynamics of microstructural changes in the liver and gonads of five-year old individuals in *Acipenser ruthenus* was studied. Synchronous functioning of the digestive system and reproductive organs is shown. The specificity of cytological processes is determined. It has been proved that physiological regeneration of gonads in the development cycle is reflected in the liver morphology. The obtained data can be used for the control of the quality of the sexual products in the conditions of fish farming enterprises.

Key words: *Acipenser ruthenus*, liver, gonad, microstructure, stage of ripeness.

ЛІТЕРАТУРА

1. Byczkowska-Smyr W. Observation of the ultrastructure of the hepatic cells of burbot (*Lota lota* l.). *Polon*, 1968. Vol. 18. P. 2.
2. Chester-Goves J. Biological actions of steroid hormones in nonmammalian vertebrates. *Steroids in nonmammalian vertebrates*. N.Y., 1972. 504 p.
3. Zahnd L. Modifikations hepatic liees an cycle ovarien chez deu poissons ovovivipares. *Xiphophorus helleri* et *Lebistes reticulatus*. *Arçy. Anat. Microsc. Et morpol. Exptl.* 1969. Vol. 48. P. 2.
4. Автандилов Г.Г. Введение в количественную и гистологическую морфометрию. – М.: Медицина, 1980. 203 с.
5. Григорьев Н.И. Строение и регенерация печени после ее местного повреждения. Л., 1975. 191 с.
6. Козий М.С., Шерман И.М. Микроанатомические особенности адаптации рыб. Херсон, Гринь Д.С., 2013. 116 с.
7. Козий М.С. Оценка современного состояния гистологической техники и пути усовершенствования изучения ихтиофауны: монография. Херсон, Олди-плюс, 2009. 310 с.
8. Лаугусте К.Э., Кярнер Ю.К. Сезонная динамика ультраструктуры гепатоцитов леща *Abramis brama* L. *Цитология*. 1970. № 10. С. 1218–1224.
9. Лаугусте К.Э. О гистологии печени леща и ее сезонной и половой динамике: автореф. дис. ... канд. биол. наук. Тарту, 1970. 27 с.
10. Новоселова Ю.В. Патология печени рыб как индикаторы экологического состояния среды обитания. *Материалы междунар. науч. конф.* 9–11 июня. Ростов н/Д, 2008. С. 192–195.
11. Петропавловская Н.В. О стойких гистологических и цитологических признаках в строении печени рыб. *Тр. Ленинградского сан.-гигиен. ин-та*. Ленинград, 1967. С. 82.

12. Таликина М.Г. Гистофизиологическое исследование печени леща *Abramis brama* L. и серебряного карася *Carasius auratus gibelio* (Bloch) (Cyprinidae) Кучурганского лимана-охладителя Молдавской ГРЭС. *Вопросы ихтиологии*. 1981. Т. 25, вып. 2. С. 275–282.
13. Тимашова Л.В. Сезонные изменения строения печени морской камбалы *Pluronectes platessa* L. *Вопросы ихтиологии*. 1985. Т. 25, вып. 2. С. 350–355.
14. Устарбеков А.К. Изменение микроструктуры печени большеглазого пузанка *Alosa saproschnikowii* (Grimm, 1887) в Западной части среднего Каспия в зависимости от физиологического состояния гонад. *Известия высших учебных заведений. Северо-Кавказский регион. Естественные науки*, 2009. № 6. С. 65–73.
15. Факторович К.А. Гистофизиологический контроль за состоянием печени селекционируемой радужной форели. *Изв. гос. ин-та озерного и речного рыбного хоз-ва*. 1971. Т. 75. С. 104–106.
16. Факторович К.А. Об особенностях жирового обмена печени некоторых видов рода *Salmo* в связи с различиями их биологии. *Обмен веществ и биохимия рыб*. М., 1967. С. 112–117.
17. Халилов Ф.Х. Материалы к гистологии и гистохимии поджелудочной железы и печени костистых рыб. *Вопросы ихтиологии*. 1986. Т. 8, вып. 2. С. 312–317.

REFERENCES

1. Byczkowska-Smyr W. (1968). Observation of the ultrastructure of the hepatic cells of burbot (*Lota lota* L.). *Polon*. Vol. 18. P. 2.
2. Chester-Goves J. (1972). Biological actions of steroid hormones in non-mammalian vertebrates. *Steroids in nonmammalian vertebrates*. N.Y.
3. Zahnd L.P. (1969). Modifikations hepatic lies an cycle ovarien chez deu poissons ovovivipares. *Xiphophorus helleri* et *Lebistes reticulatus*. *Arcy. Anat. Microsc. Et morpol. Exptl*. Vol. 48. P. 2.
4. Avtandilov G.G. (1980). *Vvedenie v kolichestvennyuyu i gistologicheskuyu morfometriyu* (The introduction to the quantitative pathological morphology). М.: Medicina. [in Russian].
5. Grigorev N.I. (1975). *Stroenie i regeneraciya pecheni posle eyo mestnogo povrezhdeniya* (The structure and regeneration of the liver after its local damage). Leningrad. [in Russian].
6. Kozij M.S., SHerman I.M. (2013). *Mikroanatomicheskie osobennosti adaptacij ryb* (The microanatomical features of The fish adaptations). Herson, Grin' D.S. [in Russian].
7. Kozij M.S. (2009). *Ocenka sovremennogo sostoyaniya gistologicheskoy tekhniki i puti usovershenstvovaniya izucheniya ihtiofauny* (An assessment

- of the current state of the histological techniques and ways to improve the study of the ichthyofauna). Herson, Oldi-plyus. [in Russian].
8. Lauguste K.E., Kyarner Y.K. (1970). Sezonnaya dinamika ul'trastuktury gepatocitov leshcha *Abramis brama* L. *Citologiya*. No 10. pp. 1218-1224. [in Russian].
 9. Lauguste K.E. (1970). O gistologii pecheni leshcha i ee sezonnoj i polovoj dinamike: *Extended abstract of candidate's thesis*. Tartu. [in Russian].
 10. Novoselova Y.V. (2008). Patologiya pecheni ryb kak indikator ehkologicheskogo sostoyaniya sredy obitaniya: proceedings of the International Scientific and Practical Conference. Rostov na Donu. pp. 192-195. [in Russian].
 11. Petropavlovskaya N.V. (1967). O stojkih gistologicheskikh i citologicheskikh priznakah v stroenii pecheni ryb. *Trudy Leningradskogo san.-gigien. instituta*. Leningrad. [in Russian].
 12. Talikina M.G. (1981). Gistofiziologicheskoe issledovanie pecheni leshcha *Abramis brama* L. i serebryanogo karasya *Carasius auratus gibelio* (Bloch) (Cyprinidae) Kuchurganskogo limana – ohladitelya Moldavskoj GREHS. *Voprosy ihtiologii*. Vol. 25, issue 2. pp. 275-282. [in Russian].
 13. Timashova L.V. (1985). Sezonnye izmeneniya stroeniya pecheni morskoy kambaly *Plurionectes platessa* L. *Voprosy ihtiologii*. Vol. 25, issue 2. pp. 350-355. [in Russian].
 14. Ustarbekov A.K. (2009). Izmenenie mikrostruktury pecheni bol'sheglazogo puzanka v zapadnoj chasti srednego Kaspiya v zavisimosti ot fiziologicheskogo sostoyaniya gonad. *Izvestiya Vuzov Severo-Kavkazskij region*. Ser. Estestvennye nauki. No 6. pp. 65-73. [in Russian].
 15. Faktorovich K.A. (1971). Gistofiziologicheskij kontrol' za sostoyaniem pecheni selekcioniruemoj raduzhnoj foreli. *Izvestiya gosudarstvennogo instituta ozjornogo i rechnogo rybnogo hozjajstva*. Vol. 75. pp. 104-106. [in Russian].
 16. Faktorovich K.A. (1967). Ob osobennostyah zhirovogo obmena pecheni nekotoryh vidov roda *Salmo* v svyazi s razlichiyami ih biologii. *Obmen veshchestv i biohimiya ryb* (The fish's metabolism and biochemistry). Moscow, pp. 112-117. [in Russian].
 17. Halilov F.H. (1986). Materialy k gistologii i gistohimii podzheludochnoj zhelezy i pecheni kostistyh ryb. *Voprosy ihtiologii*. Vol. 8, issue 2. pp. 312-317. [in Russian].